



Técnica quirúrgica

Reconstrucción de ambos ligamentos cruzados con injertos parentales en pacientes con fisis abiertas. Técnica quirúrgica

P. E. Gelber^{2,3}, E. Ramírez³, M. Ibáñez², J. C. Monllau^{1,2}

¹ Departamento de Cirugía Ostopédica. Hospital del Mar. Universitat Autònoma de Barcelona (UAB)

² ICATME. Hospital Universitari Dexeus. UAB

³ Departamento de Cirugía Ortopédica. Hospital de la Santa Creu i Sant Pau. UAB

Correspondencia:

Dr. Pablo Gelber Ghertner

Correo electrónico: personal@drgelber.com

Recibido el 4 de octubre de 2018

Aceptado el 16 de marzo de 2019

Disponible en Internet: abril de 2019

RESUMEN

Presentamos una técnica quirúrgica artroscópica para los casos de ausencia de ambos ligamentos cruzados en pacientes con fisis abiertas. Consiste en la reconstrucción de ambos ligamentos cruzados mediante injertos parentales.

Relevancia clínica: técnica quirúrgica novedosa para la reconstrucción de ambos ligamentos cruzados en pacientes con fisis abiertas utilizando injertos parentales.

Palabras clave: Infancia. Técnica. Reconstrucción LCA. Reconstrucción LCP.

ABSTRACT

Reconstruction of both cruciate ligaments with parental grafts in patients with open physis. Surgical technique

We present an arthroscopic surgical technique for cases of absence of both cruciate ligaments in patients with open physis. It consists of the reconstruction of both cruciate ligaments by parental grafts.

Keywords: Child. Technique. ACL reconstruction. PCL reconstruction.

Introducción

La agenesia congénita, descrita como el desarrollo defectuoso de un órgano desde el nacimiento, de ambos ligamentos cruzados es una patología poco común, normalmente relacionada con malformaciones severas en la rodilla. Su incidencia es de 0,017 por 1.000 nacidos vivos^(1,2).

La aplasia se describe como la carencia total o parcial de un órgano. La aplasia aislada del ligamento cruzado anterior (LCA) es la forma de agenesia más frecuente según la literatura, habiéndose relacionado con otras malformaciones de la extremidad inferior⁽³⁻⁶⁾. No obstante, se han descrito casos de agenesia de ambos ligamentos cruzados^(1,7-9) y agenesia aislada del ligamento



<https://doi.org/10.24129/j.reaca.26165.fs1810038>

© 2019 Fundación Española de Artroscopia. Publicado por Imaidea Interactiva en FONDOSCIENCE® (www.fondoscience.com). Este es un artículo Open Access bajo la licencia CC BY-NC-ND (www.creativecommons.org/licenses/by-nc-nd/4.0/).

cruzado posterior (LCP)⁽¹⁰⁾. La mayoría de los casos es unilateral, aunque se han descrito casos de aplasia bilateral^(8,9,11-13).

La clasificación de la agenesia de los ligamentos cruzados se realiza en 3 tipos según los hallazgos en la resonancia magnética (RM). El tipo I se define por la hipoplasia o aplasia del LCA; el tipo II se define por la aplasia del LCA en combinación con la hipoplasia del LCP; y el tipo III se define por la ausencia del surco intercondular y de la eminencia tibial conjuntamente con aplasia de ambos ligamentos cruzados⁽¹⁴⁾.

Debido a la rareza de la patología, no existe un consenso sobre el manejo terapéutico de este tipo de pacientes, existiendo en la literatura diferentes técnicas quirúrgicas para su reconstrucción en casos de mala tolerancia al tratamiento conservador^(7,15-18).

La reconstrucción de los ligamentos cruzados en la infancia puede ser realizada mediante aloinjertos de cadáver o mediante injertos de donante vivo, siendo los injertos parenterales una opción a valorar.

Caso clínico

Se presenta el caso de un paciente de 10 años de edad con agenesia congénita de ambos ligamentos cruzados de su rodilla izquierda, agenesia de tipo III. Además, el paciente presentaba una agenesia del peroné ipsilateral y una disimetría grave de la extremidad inferior izquierda, la cual fue corregida por sendos alargamientos en tibia y fémur de 14 y 7 cm, respectivamente.

A la exploración presentaba una total inestabilidad anteroposterior, con clínica evidente de fallos, lo cual le imposibilitaba una actividad física normal. La estabilidad en el plano coronal era correcta y el paciente no presentaba dolor en ninguno de los compartimientos de la

rodilla. Al momento de la cirugía, la disimetría era de solo 15 mm. En el examen de RM destacaba la ausencia de ambos ligamentos cruzados y la completa ausencia de espacio intercondíleo. El ligamento colateral medial era normal y el ligamento colateral lateral, ante la ausencia del peroné, adoptaba una configuración similar al ligamento colateral medial. Los meniscos, si bien de pequeño tamaño, no presentaban una alteración ni lesión en su estructura.

La elección de la plastia se decidió bajo el criterio de que los injertos autólogos a estas edades no presentarían un grosor adecuado y que los aloinjertos estándares han demostrado una alta tasa de fallo en pacientes varones menores de 20 años. Por lo tanto, se decidió la utilización de los tendones semitendinosos de ambas extremidades de su madre.

Técnica quirúrgica (Tabla 1)

Paso 1: obtención de injertos parenterales

Se coloca al paciente donante en la mesa quirúrgica en posición de decúbito supino con un

Tabla 1. Técnica quirúrgica paso a paso. Reconstrucción de los ligamentos cruzados anterior (LCA) y posterior (LCP) en paciente con agenesia de pivote central de la rodilla

Paso	Descripción
1	Obtención de injerto de semitendinoso parental bilateral. Paciente en mesa quirúrgica en posición supina. Rodillas a 90° de flexión utilizando tope distal para el pie y lateral para el muslo
2	Intercondiloplastia total para crear la nueva escotadura intercondílea, utilizando fresa de hueso
3	Posicionamiento mediante visión directa artroscópica y bajo control radioscópico de guía femoral para la confección del túnel del LCP, distal a la fisis, mediante técnica retrógrada, de 25 mm de longitud. Identificación del túnel utilizando sutura de transporte
4	Posicionamiento mediante visión directa artroscópica y bajo control radioscópico de guía femoral para la confección del túnel del LCA, respetando la fisis, mediante técnica retrógrada
5	Confección del túnel tibial del LCP con técnica a "mano alzada" desde la zona anterolateral de la meseta tibial, por encima de la fisis, paralelo a la línea articular, para permitir su salida en el punto anatómico de inserción tibial del LCP
6	Túnel tibial del LCA realizado de forma estándar, transisario y central, lo cual ha demostrado no afectar el crecimiento del hueso
7	Una vez introducidos ambos injertos, se fijó en primer lugar la plastia del LCP a 90° y realizando cajón posterior. La fijación de la plastia del LCA se realizó a 20°

soporte para el pie y un soporte lateral para el muslo para mantener la rodilla sobre los 45° de flexión de forma bilateral.

Se coloca un torniquete en el muslo. Se realiza la extracción del semitendinoso de forma bilateral (**Figura 1**). Se realiza la preparación de forma duplicada para su fijación femoral con un botón extracortical ajustable y una fijación tibial con tornillos interferenciales.

Se conservan ambos tendones de forma individualizada en gasa estéril embebida con vancomicina⁽¹⁹⁾ y se etiquetan ambos injertos de semitendinoso (**Figura 2**).

Paso 2: realización de intercondiloplastia total

Se coloca al paciente receptor en decúbito supino con un soporte para el pie y un soporte lateral para el muslo para mantener la rodilla afectada sobre los 45° de flexión. Se coloca la pierna contralateral en extensión completa.

Se realiza una revisión artroscópica según los portales habituales anteromedial y anterolateral. Se objetiva la ausencia completa de escotadura intercondílea y la agenesia de ambos ligamentos cruzados. Se realiza el labrado del neointercóndilo mediante fresa de hueso realizando una intercondiloplastia total (**Figura 3**).

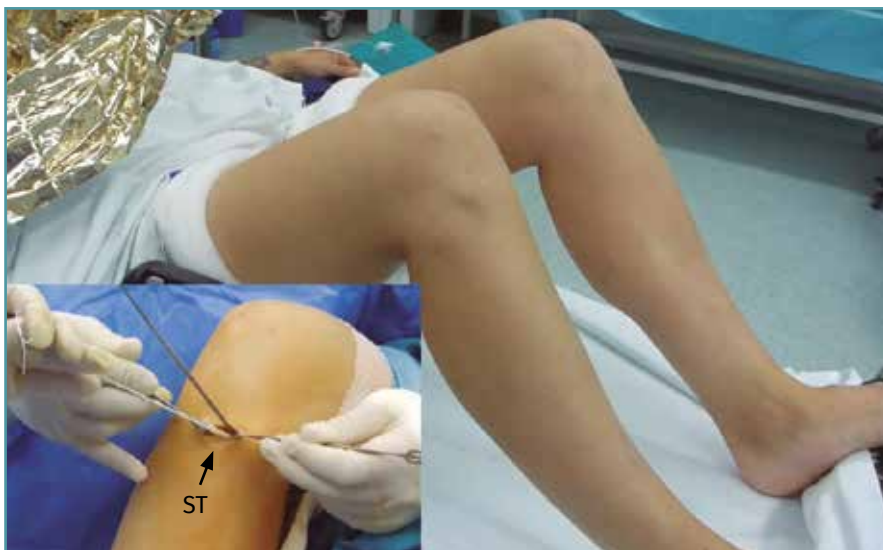

Figura 1. Posición en la mesa quirúrgica para la obtención de injerto bilateral parental de semitendinoso (ST).

Paso 3: realización del túnel femoral del ligamento cruzado posterior

Los túneles femorales se realizan retrógradamente, distales a la fisis bajo control de escopia (**Figura 4**). El túnel femoral del LCP se realiza distal a la fisis mediante técnica retrógrada, de 25 mm de longitud y se identifica el túnel utilizando sutura de transporte.

Paso 4: realización del túnel femoral del ligamento cruzado anterior

El túnel femoral del LCA se realiza distal a la fisis mediante técnica retrógrada.

Paso 5: realización del túnel tibial del ligamento cruzado posterior

El túnel tibial del LCP se realiza sin guía, a mano alzada y bajo control de escopia desde la zona anterolateral de la meseta tibial, de forma paralela a la interlínea, para obtener la salida en el punto anatómico de inserción tibial del LCP (**Figura 5**).

Paso 6: realización del túnel tibial del ligamento cruzado anterior

El túnel tibial del LCA se realiza retrógradamente de forma estándar, transfisario y central (**Figura 6**).

Paso 7: fijación de ambos injertos

Se realiza la introducción de ambos injertos. Se realiza en primer lugar la fijación de la plastia del LCP a 90° de flexión y realizando un cajón posterior. La fijación de la plastia del LCA se realiza a 20° de flexión. Se realiza la fijación en el fémur mediante dispositivos de suspensión cortical

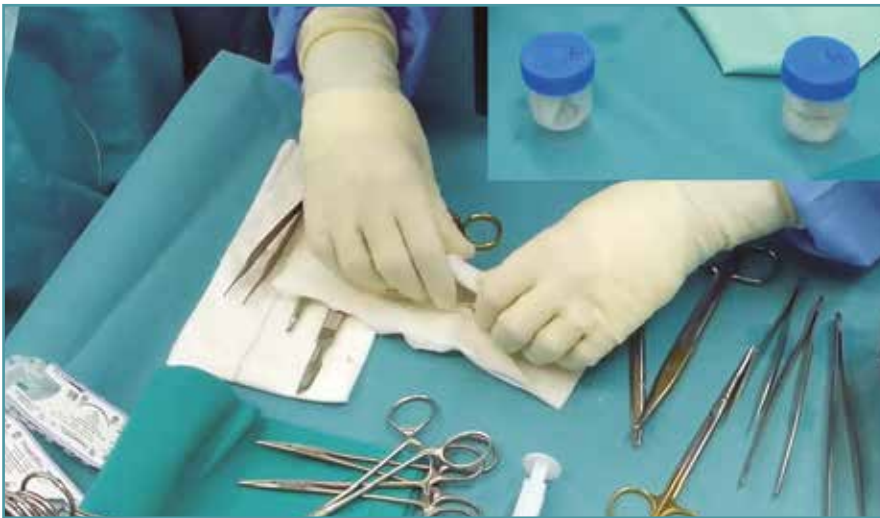

Figura 2. Conservación en gasa estéril embebida con vancomicina y etiquetado de ambos injertos de semitendinoso.

ajustables en longitud y en la tibia utilizando tornillos biodegradables (Figura 7). Se comprueba el comportamiento de ambas plastias en todo el rango de movilidad, realizando una nueva resección del intercondilo en caso de objetivarse com-

promiso de las plastias con el intercondilo. ratorio, el paciente presenta una completa estabilidad, lo que ya le permite realizar las actividades deportivas sin ningún tipo de limitación por lo que respecta a la estabilidad de su rodilla. En la RM de los 2 y 8 meses se evidencia la completa integridad de ambos ligamentos reconstruidos.

Ventajas y limitaciones (Tabla 2)

Manejo postoperatorio

Se realiza la inmovilización y descarga de la extremidad afectada durante 2 semanas, iniciando la rehabilitación estándar a partir de entonces.

Resultados

A los 8 meses del postoperatorio, el paciente presenta una completa estabilidad, lo que ya le permite realizar las actividades deportivas sin ningún tipo de limitación por lo que respecta a la estabilidad de su rodilla. En la RM de los 2 y 8 meses se evidencia la completa integridad de ambos ligamentos reconstruidos. El último KT-1000 presenta una diferencia de 1 mm respecto a la rodilla contralateral, con una movilidad completa, una rodilla sin derrame y sin ningún hallazgo limitante en la exploración física.

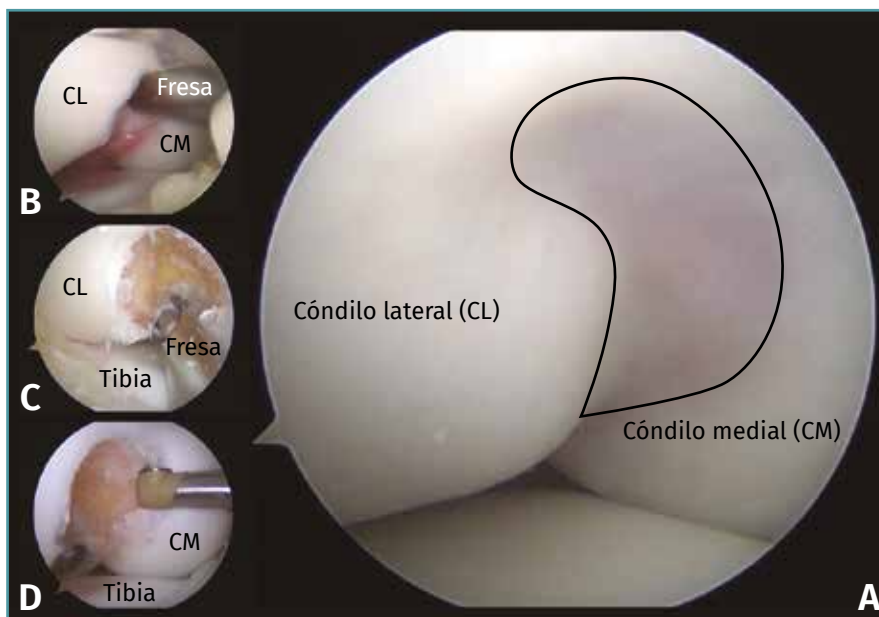


Figura 3. Imagen artroscópica de la rodilla derecha a través del portal anterolateral. A: ausencia completa de escotadura intercondílea y agenesia de ambos ligamentos cruzados; B: labrado del neointercondilo utilizando fresa de hueso (CL, CM); C: visión de la escotadura intercondílea y la cara medial del CL, desde portal anteromedial; D: visión desde portal anterolateral. Cara lateral del cóndilo medial.

Comentarios

La elección del tipo de injerto para la reconstrucción de los ligamentos cruzados en la infancia viene determinada por 3 aspectos. Primero, la alta tasa de rerrupturas del LCA en la infancia⁽²⁰⁻²²⁾. En segundo lugar, la necesidad de un tamaño adecuado en relación al peso y la altura^(23,24), siendo un reto con-

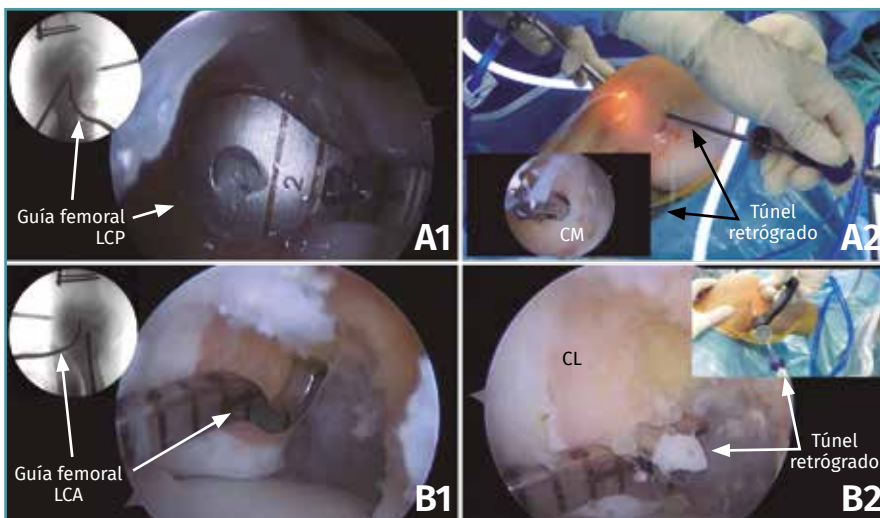


Figura 4. A1: posicionamiento y control radioscópico del túnel femoral del ligamento cruzado posterior (LCP) respetando la fisis; A2: túnel femoral retrógrado de 25 mm de profundidad, distal a la fisis; B1: posicionamiento y control radioscópico del túnel femoral del ligamento cruzado anterior (LCA) distal a la fisis; B2: labrado del túnel con guía retrógrada respetando la fisis. CL: cóndilo lateral; CM: cóndilo medial.

seguir un autoinjerto de tamaño suficiente en la infancia. En tercer lugar, el alto grado de rerrupturas de aloinjertos de cadáver en jóvenes⁽²⁵⁻²⁷⁾. Por estos motivos, el injerto ideal debe tener un

ta previamente, ya que lo que se suele utilizar en las infrecuentes reconstrucciones del LCP en pacientes con fisis abiertas es una tunelización tibial distal a la fisis, lo contrario a la técnica descrita en esta cirugía⁽²⁹⁾.

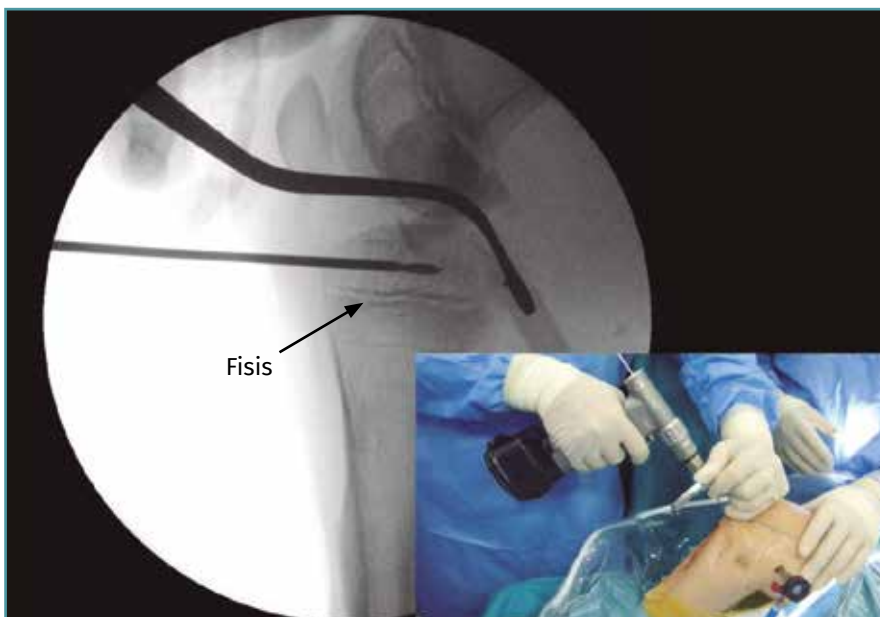


Figura 5. Posicionamiento y control radioscópico del túnel tibial del ligamento cruzado posterior (LCP), con técnica de “mano alzada”, para evitar daño fisario, de 8 mm de diámetro.

tamaño adecuado para su supervivencia, ser biológicamente activo e intentar producir la menor morbilidad en la zona donante sin alterar las estructuras neuromusculares de la rodilla⁽²⁸⁾, por lo que el injerto de donante vivo es el más adecuado en estos casos, siendo en nuestro caso el injerto parenteral el más adecuado.

La utilización de los tendones isquiotibiales de alguno de los padres se ha documentado en las reconstrucciones del LCA. Sin embargo, esta es la primera vez que los mismos se utilizan también para reconstruir el LCP. La técnica utilizada también es novel, no ha sido descrita previamente, ya que lo que se suele utilizar en las infrecuentes reconstrucciones del LCP en pacientes con fisis abiertas es una tunelización tibial distal a la fisis, lo contrario a la técnica descrita en esta cirugía⁽²⁹⁾. La técnica transfisaria en el túnel tibial del LCP no es recomendada porque, dada la oblicuidad del túnel y la cercanía máxima de la parte posterior de la fisis tibial con la zona de inserción tibial del LCP, conduciría a un alto riesgo de epifisiodesis precoz.

Los óptimos resultados observados en este paciente hacen de esta técnica una alternativa a tener en cuenta ante los infrecuentes casos de reconstrucción de ambos ligamentos cruzados en pacientes con fisis abiertas.

Aunque esta cirugía fue realizada ante un caso de agenesia de los ligamentos,

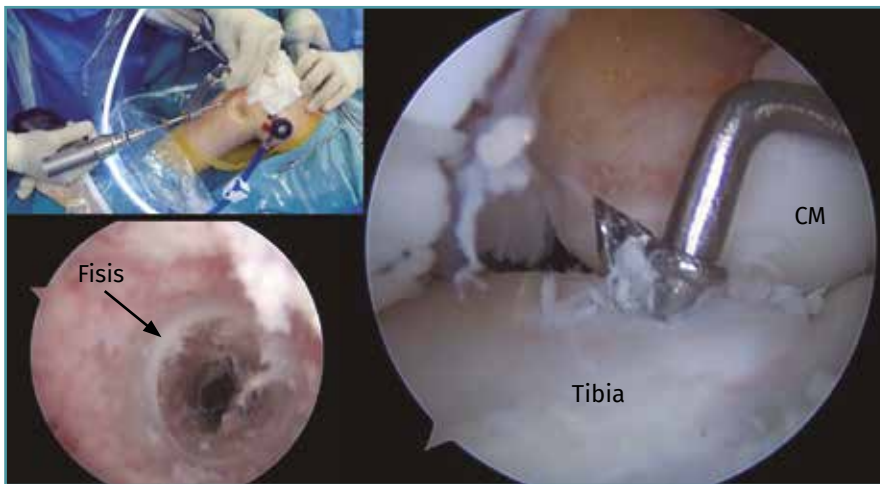

Figura 6. Túnel tibial del ligamento cruzado anterior (LCA) con técnica convencional, atravesando la fisis. CM: cóndilo medial.

es una opción válida para dicha reconstrucción ante eventuales lesiones traumáticas de los mismos.

Responsabilidades éticas

Conflicto de interés. Los autores declaran no tener ningún conflicto de intereses.

aparecen datos de pacientes.

Material adicional

Se puede consultar la videotécnica que acompaña a este artículo en:

<https://youtu.be/TOWA8SDDmBw>

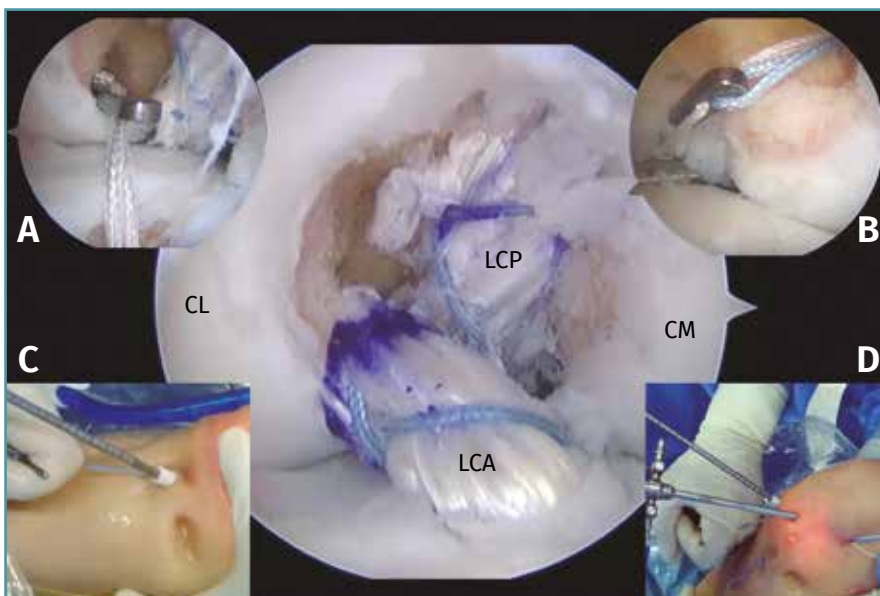


Figura 7. Disposición final de la reconstrucción de los ligamentos cruzados anterior (LCA) y posterior (LCP), fijada en el fémur mediante dispositivos de suspensión cortical ajustables en longitud (A-B) y en la tibia utilizando tornillos interferenciales biodegradables (C-D). CL: cóndilo lateral; CM: cóndilo medial.

Financiación. Este trabajo no ha sido financiado.

Protección de personas y animales. Los autores declaran que para esta investigación no se han realizado experimentos en seres humanos ni en animales.

Confidencialidad de los datos. Los autores declaran que han seguido los protocolos de su centro de trabajo sobre la publicación de datos de pacientes.

Derecho a la privacidad y consentimiento informado. Los autores declaran que en este artículo no

Bibliografía

1. Berruto M, Gala L, Usellini E, Duci D, Marelli B. Congenital absence of the cruciate ligaments. *Knee Surg Sports Traumatol Arthrosc.* 2012 Aug;20(8):1622-5.
2. Jacobsen K, Vopalecky F. Congenital dislocation of the knee. *Acta Orthop Scand.* 1985 Feb;56(1):1-7.
3. Ergün S, Karahan M, Akgün U, Kocaoğlu B. A case of multiple congenital anomalies including agenesis of the anterior cruciate ligament. *Acta Orthop Traumatol Turc.* 2008 Nov-Dec; 42(5):373-6.
4. Noble J. Congenital absence of the anterior cruciate ligament associated with a ring

Tabla 2. Ventajas y limitaciones

Ventajas	
Al utilizar injerto parental, se conservan los del propio paciente	
Óptimos resultados en lo que se refiere a estabilidad y funcionalidad, con escasa morbilidad	
Evita la lesión de la fisis tibial al posicionar el túnel del ligamento cruzado posterior (LCP) proximal a esta y paralelo a la interlínea articular	
Alternativa quirúrgica a considerar ante los infrecuentes casos de reconstrucción de ambos ligamentos cruzados en pacientes con fisis abiertas	
Limitaciones	
Técnica y logísticamente demandante	
Riesgo de lesión vascular al abordar el compartimento posterior	
Riesgo de lesión fisaria al no posicionar correctamente el túnel tibial del LCP	

- meniscus. *J Bone Joint Surg Am.* 1975 Dec;57(8):1165-6.
- Thomas NP, Jackson AM, Aichroth PM. Congenital absence of the anterior cruciate ligament. A common component of knee dysplasia. *J Bone Joint Surg Br.* 1985 Aug;67(4):572-5.
 - Kwan K, Ross K. Arthrogyposis and congenital absence of the anterior cruciate ligament: a case report. *Knee.* 2009 Jan;16(1):81-2.
 - Benassi AB, Guerreiro JPF, de Oliveira Queiroz A, Gasparelli RG, Danieli MV. Anterior and posterior cruciate ligament agenesis. *J Surg Case Rep.* 2018 Aug 15;2018(8):rjy216.
 - Cerulli G, Amanti A, Placella G. Surgical treatment of a rare isolated bilateral agenesis of anterior and posterior cruciate ligaments. *Case Rep Orthop.* 2014;2014:809701.
 - Degnan AJ, Kietz DA, Grudziak JS, Shah A. Bilateral absence of the cruciate ligaments with meniscal dysplasia: Unexpected diagnosis in a child with juvenile idiopathic arthritis. *Clin Imaging.* 2018 May - Jun;49:193-7.
 - Da Gama Malchêr M, Bruno AA, Grisone B, Bernardelli G, Pietrogrande L. Isolated congenital absence of posterior cruciate ligament? A case report. *Chir Organi Mov.* 2008 Sep;92(2):105-7.
 - Barrett GR, Tomasin JD. Bilateral congenital absence of the anterior cruciate ligament. *Orthopedics.* 1988 Mar;11(3):431-4.
 - Dejour H, Neyret P, Eberhard P, Walch G. Bilateral congenital absence of the anterior cruciate ligament and the internal menisci of the knee. A case report. *Rev Chir Orthop Reparatrice Appar Mot.* 1990;76(5):329-32.
 - De Ponti A, Sansone V, de Gama Malchêr M. Bilateral absence of the anterior cruciate ligament. *Arthroscopy.* 2001 Jul;17(6):E26.
 - Manner HM, Radler C, Ganger R, Grill F. Dysplasia of the cruciate ligaments: radiographic assessment and classification. *J Bone Joint Surg Am.* 2006 Jan;88(1):130-7.
 - Chahla J, Pascual-Garrido C, Rodeo SA. Ligament Reconstruction in Congenital Absence of the Anterior Cruciate Ligament: a Report of Two Cases. *HSS J.* 2015 Jul;11(2):177-81.
 - Sachleben BC, Nasreddine AY, Nepple JJ, Tepolt FA, Kasser JR, Kocher MS. Reconstruction of symptomatic congenital anterior cruciate ligament insufficiency. *J Pediatr Orthop.* 2019 Feb;39(2):59-64.
 - Lee JJ, Oh WT, Shin KY, Ko MS, Choi CH. Ligament reconstruction in congenital absence of the anterior cruciate ligament: a case report. *Knee Surg Relat Res.* 2011 Dec;23(4):240-3.
 - Mascarenhas R, Simon D, Forsythe B, Harner CD. ACL reconstruction in a teenage athlete with fibular hemimelia. *Knee.* 2014 Mar;21(2):613-6.
 - Pérez-Prieto D, Torres-Claramunt R, Gelber PE, Shehata TM, Pelfort X, Monllau JC. Autograft soaking in vancomycin reduces the risk of infection after anterior cruciate ligament reconstruction. *Knee Surg Sports Traumatol Arthrosc.* 2016 Sep;24(9):2724-8.
 - Bourke HE, Gordon DJ, Salmon LJ, Waller A, Linklater J, Pinczewski LA. The outcome at 15 years of endoscopic anterior cruciate ligament reconstruction using hamstring tendon autograft for 'isolated' anterior cruciate ligament rupture. *J Bone Joint Surg Br.* 2012 May;94(5):630-7.
 - Lind M, Menhert F, Pedersen AB. Incidence and outcome after revision anterior cruciate ligament reconstruction: results from the Danish registry for knee ligament reconstructions. *Am J Sports Med.* 2012 Jul;40(7):1551-7.
 - Shelbourne KD, Gray T, Haro M. Incidence of subsequent injury to either knee within 5 years after anterior cruciate ligament reconstruction with patellar tendon autograft. *Am J Sports Med.* 2009 Feb;37(2):246-51.

23. Boisvert CB, Aubin ME, DeAngelis N. Relationship between anthropometric measurements and hamstring autograft diameter in anterior cruciate ligament reconstruction. *Am J Orthop (Belle Mead NJ)*. 2011 Jun;40(6):293-5.
24. Schwartzberg R, Burkhart B, Lariviere C. Prediction of hamstring tendon autograft diameter and length for anterior cruciate ligament reconstruction. *Am J Orthop (Belle Mead NJ)*. 2008 Mar;37(3):157-9.
25. Pallis M, Svoboda SJ, Cameron KL, Owens BD. Survival comparison of allograft and autograft anterior cruciate ligament reconstruction at the United States Military Academy. *Am J Sports Med*. 2012 Jun;40(6):1242-6.
26. Van Eck CF, Schkrohowsky JG, Working ZM, Irrgang JJ, Fu FH. Prospective analysis of failure rate and predictors of failure after anatomic anterior cruciate ligament reconstruction with allograft. *Am J Sports Med*. 2012 Apr;40(4):800-7.
27. Mariscalco MW, Magnussen RA, Mehta D, Hewett TE, Flanigan DC, Kaeding CC. Autograft versus nonirradiated allograft tissue for anterior cruciate ligament reconstruction: a systematic review. *Am J Sports Med*. 2014 Feb;42(2):492-9.
28. Goddard M, Bowman N, Salmon LJ, Waller A, Roe JP, Pinczewski LA. Endoscopic anterior cruciate ligament reconstruction in children using living donor hamstring tendon allografts. *Am J Sports Med*. 2013 Mar;41(3):567-74.
29. Khakha RS, Yasen SK, Wilson AJ. Paediatric physeal sparing posterior cruciate ligament (PCL) reconstruction with parental donation allograft: rationale and operative approach. *Knee*. 2018 Jan;25(1):203-9.